

Drpadrón
INSTITUTO PROCTOLÓGICO

Más de **treinta años** tratando
hemorroides, fístulas y fisuras.

Técnicas avanzadas y sencillas que
no requieren ingreso hospitalario.

Anestesia local.

Las Palmas de Gran Canaria

c/. Domingo Rivero 2 bajo, local 1 (esq. Juan XXIII)

928 244 713 / 928 232 595

Tenerife

c/. Antonio Gonzalez Ramos 23 bajo, La Laguna.

922 257 820

doctorpadron.com

Drpadrón

INSTITUTO PROCTOLÓGICO

Centro de referencia dedicado
exclusivamente a la proctología

CA

**CONDILOMAS
ACUMINADOS**

CONDILOMAS ACUMINADOS

También conocidos como verrugas genitales, los condilomas acuminados se caracterizan por presentar un abultamiento (verruga) que puede aparecer tanto en piel como en mucosas, en especial en el área ano-genital (pene, pubis, escrotos, labios mayores y me-

nores, periné, región perianal y canal anal). Habitualmente se observan lesiones sueltas pero también puede extenderse en forma de racimos.

CAUSAS

Enfermedad vírica de transmisión sexual producida por el Virus del Papiloma Humano (VPH). Es la enfermedad de transmisión sexual más frecuente en nuestro país. La forma más frecuente de contagio son las relaciones sexuales con penetración vaginal y/o anal. En raras ocasiones puede producirse contagio a través de objetos de aseo ropa interior, baños públicos, etc. El momento del contagio no puede establecerse claramente, pudiendo ser desde un mes a varios años.

Si no son bien tratados, se pueden contagiar a otras personas o autocontagiarse (extenderse por las zonas cercanas).

PREVENCIÓN

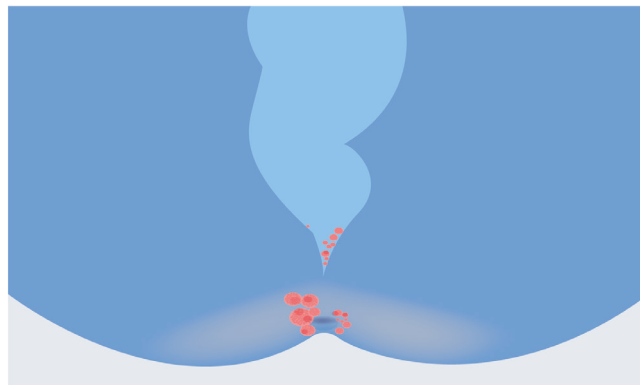
- Relaciones sexuales protegidas, utilizando preservativos.
- Deben ser tratados tanto la persona que los presenta como aquellas con las que se haya tenido contacto sexual.
- Importante hacer un buen seguimiento ya que pueden volver a salir.

TRATAMIENTO

Tópicos (cremas, geles...): Existen varias opciones. Son sustancias muy irritantes y deben usarse siempre bajo supervisión médica (dermatólogo o proctólogo generalmente). No deben usarse dentro del canal anal.

Crioterapia: Consiste en la cauterización por frío de las verrugas usando una pistola de nitrógeno líquido. Se utiliza si hay pocas lesiones y si son externas. No puede usarse en el interior del canal anal o genitales internos femeninos. No permite la toma de biopsias.

Cirugía: Sin duda es el tratamiento más efectivo. Se realiza extirpación y/o fulguración bajo anestesia local. Nos permite, además, tomar muestras para biopsia. Los objetivos de la biopsia son confirmar el diagnóstico, determinar la existencia o no de displasia y valorar el serotipo de virus.



SEGUIMIENTO Y DETERMINACIÓN DEL SEROTIPO DEL VPH

Se han identificados múltiples tipos de este virus, aunque solo algunos son capaces de infectar el tracto genital. Este virus es también responsable del cáncer de cuello de útero en la mujer y de algunos casos de cáncer de ano en hombres y mujeres, especialmente en la población homosexual masculina. La capacidad de desarrollar un cáncer está relacionada con el tipo de VPH, existiendo serotipos de bajo riesgo y de alto riesgo.

Por tanto, la identificación del tipo de VPH mediante biopsia de las lesiones es muy importante para establecer el pronóstico y los controles médicos adecuados. Asimismo, la biopsia nos informará de la existencia o no de displasia (lesión premaligna que deberemos vigilar).

Es fundamental acudir a las revisiones que le indique su especialista, para detectar las posibles recidivas, que son muy frecuentes en esta patología.

Debemos recordar que tener condilomas no es una enfermedad grave ni pone en riesgo la vida. Correctamente tratada y manejada es una patología que puede llegar a curarse. Sin embargo, a veces no son fáciles de erradicar completamente.